Lipedema assimétrico com uma condição local coexistente: série de casos retrospectiva e hipótese de amplificação local

Amato AC, Amato JL, Santos KS, Benitti DA

Cureus, 2026;18(11):e120359

Tradução para o português do artigo publicado em inglês, feita com auxílio de inteligência artificial. Não é a versão oficial: em caso de divergência, vale o texto publicado pela revista.

Para citar, use a referência da versão publicada:

Amato AC, Amato JL, Santos KS, Benitti DA. Asymmetric Lipedema With a Coexisting Local Condition: A Retrospective Case Series and a Local-Amplification Hypothesis. Cureus. 2026;18(11):e120359. doi:10.7759/cureus.120359

Versão publicada: https://doi.org/10.7759/cureus.120359

Esta tradução on-line: https://vascular.cc/artigos/asymmetric-lipedema-with-a-coexisting-local-condition-a-retrospective-case-series-and-a-local-amplification-hypothesis/pt/

Publicado originalmente sob a licença CC BY 4.0. Esta tradução é distribuída sob a mesma licença; alteração feita: tradução do inglês para o português.

Resumo

Introdução: O lipedema costuma se apresentar como aumento simétrico e bilateral dos membros, embora o consenso internacional reconheça que a assimetria pode ocorrer na presença de comorbidades. Apresentações assimétricas raramente são descritas, e não se sabe se uma condição local modifica a doença em um dos membros.

Materiais e métodos: Série de casos retrospectiva de mulheres com diagnóstico clínico de lipedema e membros inferiores assimétricos, selecionadas intencionalmente como casos ilustrativos entre mais de 1.100 pacientes avaliadas com bioimpedância segmentar (centro de referência vascular, São Paulo, Brasil, 2020 a 2026), com base em registros da época, fotografias padronizadas do prontuário e perimetria fotogramétrica, além de eco-Doppler venoso, avaliação linfática, exames de imagem seccionais e ultrassonografia do subcutâneo quando realizados.

Resultados: Foram incluídas seis mulheres (25 a 64 anos; índice de massa corporal de 25,2 a 35,9 kg/m²). O membro mais acometido apresentava doença varicosa (com suspeita não confirmada de síndrome de Klippel-Trénaunay), refluxo safeno e lesão prévia do joelho, síndrome de May-Thurner numa paciente com fratura prévia da tíbia, linfedema pós-infeccioso, anomalia linfática pélvico-inguinal ou condromalácia do joelho (com joelho valgo nas fotografias). Uma lesão do membro precedeu a piora assimétrica em três pacientes, e os exames de imagem descreveram edema subcutâneo no membro acometido em três. O membro acometido, ou a sua perna, era visivelmente maior nas fotografias nas seis, com maior circunferência estimada no nível médio da perna nas seis, ao passo que a coxa contralateral era maior em dois ou mais níveis em duas. A perna acometida tinha o menor percentual de gordura na bioimpedância nas seis, com diferença de 3,8 a 7,1 pontos percentuais em quatro (braços, ≤1,0 ponto).

Conclusões: Nas seis pacientes, selecionadas pela assimetria e por uma condição documentada, o membro visivelmente maior e mais acometido tinha uma condição venosa, linfática, pós-traumática ou articular coexistente, e os exames de imagem descreveram edema em três. A assimetria deve levar a uma investigação linfovenosa, e não à exclusão do lipedema. Esses casos motivam, mas não testam, a hipótese de que a estase e a inflamação locais amplificam o lipedema.

Introdução

O lipedema é um distúrbio crônico do tecido adiposo subcutâneo caracterizado por aumento desproporcional dos membros, que em geral poupa as mãos e os pés, acompanhado de dor e facilidade para formar hematomas [1]. As estimativas de prevalência em mulheres adultas variam de menos de 1% a 12% [2], e estima-se que 12,3% das mulheres brasileiras sejam afetadas [3]. O diagnóstico é hoje feito em bases clínicas [4], e o lipedema é frequentemente diagnosticado de forma equivocada [5].

A simetria faz parte da definição desde a descrição original, na qual o aumento dos membros "sempre foi generalizado e simétrico" [6]. A diretriz alemã S2k afirma que a desproporção ocorre "sempre de forma simétrica" [7], o padrão de cuidado dos Estados Unidos inclui o tecido simétrico entre as suas considerações diagnósticas [8], uma definição de caso para pesquisa exige depósito simétrico [9], e o acometimento simétrico esteve presente em mais de 80% de uma coorte prospectiva [10]. O consenso Delphi de 2023 da Lipedema World Alliance, porém, afirma que o lipedema não tratado "tipicamente se apresenta como" aumento "simétrico, bilateral" e acrescenta que "alguns pacientes podem apresentar assimetria à medida que a doença progride ou na presença de comorbidades" [2]. Num inquérito nacional com 707 mulheres com fenótipo de lipedema, 13-24% relataram aspecto assimétrico dos quadris, joelhos, coxas ou panturrilhas [11]. Ainda assim, descrições clínicas detalhadas dessas apresentações são escassas; um relato descreve um lipedema que começou unilateralmente num membro com trombose venosa profunda prévia e depois se tornou bilateral [12].

Uma assimetria acentuada levanta, com razão, a possibilidade de linfedema ou de doença venosa crônica. Essas condições não são mutuamente exclusivas com o lipedema e podem coexistir na mesma paciente [13]: a doença venosa é comum em mulheres com lipedema [8,14], anormalidades linfocintigráficas foram encontradas em 47% dos pacientes com lipedema numa coorte prospectiva [15] e, na avaliação do edema de membros inferiores, casos bilaterais porém assimétricos podem refletir "uma causa unilateral sobreposta a um fundo de doença sistêmica" [16]. Além disso, os critérios clínicos que separam o lipedema do linfedema foram derivados em grande parte de apresentações simétricas [17].

O tecido adiposo do lipedema apresenta infiltrado de macrófagos com polarização M2 (ativação alternativa) que influencia a diferenciação dos adipócitos [18], hipertrofia adipocitária e fibrose dependentes do estágio [19], aumento da permeabilidade endotelial [20], alterações da parede capilar [21], sinalização proliferativa desregulada nas células-tronco derivadas do tecido adiposo [22] e elevação do fator de crescimento do endotélio vascular C (VEGF-C) com infiltração de macrófagos [23]. Fora do lipedema, a estase experimental do fluido linfático produz uma resposta inflamatória seguida de depósito de gordura subcutânea [24,25]. Em conjunto, essas observações levantam a possibilidade de que uma fonte local de estase ou de inflamação possa amplificar o lipedema em um dos membros.

Descrevemos seis mulheres com lipedema e membros inferiores clinicamente assimétricos. Nossos objetivos foram documentar, a partir dos registros da época, a condição coexistente e a investigação linfovenosa de cada paciente; caracterizar a natureza do excesso assimétrico com as ferramentas disponíveis; e expor, com as suas limitações, a hipótese de que a estase e a inflamação locais amplificam o lipedema. O estudo é descritivo e gerador de hipóteses, e duas das ferramentas disponíveis, a perimetria fotogramétrica e a bioimpedância segmentar, não são validadas para medir o tecido adiposo num

membro edemaciado; foram usadas apenas para comparar os dois membros de cada paciente. Usamos "lipedema assimétrico" de forma descritiva, para uma diferença clinicamente evidente entre os membros inferiores de uma mulher com lipedema; o termo não implica que o próprio tecido adiposo do lipedema seja assimétrico, porque o excesso pode incluir edema ou tecido pertencente à condição coexistente.

Materiais e métodos

Desenho, local e ética

Trata-se de uma série de casos retrospectiva e descritiva de um centro de referência vascular em São Paulo, Brasil. O relato segue as diretrizes CARE (CAse REport) quando aplicáveis [26], e os domínios metodológicos propostos para séries de casos (seleção, verificação, causalidade e relato) são tratados explicitamente [27]. O estudo foi aprovado pelo Comitê de Ética em Pesquisa do Hospital Universitário da Universidade de São Paulo (CEP-HU/USP; número de apreciação ética, CAAE, 00880826.1.0000.0076) e seguiu a Declaração de Helsinque.

Identificação dos casos

Mulheres com diagnóstico de lipedema no prontuário e membros inferiores clinicamente assimétricos, cujos registros se situavam entre fevereiro de 2020 e janeiro de 2026, foram revisadas pelo cirurgião vascular assistente. A inclusão exigia diagnóstico clínico de lipedema, membros inferiores clinicamente assimétricos e uma condição identificável em um dos membros. Dos registros de mais de 1.100 pacientes submetidas a bioimpedância segmentar no centro durante o período do estudo, seis foram selecionadas intencionalmente como casos ilustrativos, com base numa diferença entre os membros claramente visível nas fotografias padronizadas e numa condição coexistente documentada; não se tratou de uma série consecutiva. O membro mais acometido foi definido como aquele com maior aumento aparente nas fotografias padronizadas, sobretudo da perna; o aumento podia ser regional, e o tamanho do membro não foi tomado como medida da gravidade do lipedema.

Fontes dos dados e verificação

Os dados foram extraídos de fontes da época: registros do prontuário eletrônico, laudos de exames internos e externos (incluindo cópias fotografadas de laudos externos), exportações do aparelho de bioimpedância e fotografias padronizadas datadas. As fotografias padronizadas (vistas anterior, oblíqua, lateral e posterior) são armazenadas no prontuário a cada consulta e foram tratadas como parte do registro: os achados visíveis (tamanho e contorno do membro, superfície da pele, coxins gordurosos dos joelhos, preservação dos pés e veias visíveis) foram descritos a partir delas, ao passo que os achados que exigem palpação ou manobra foram extraídos dos registros escritos. Cada item extraído foi conferido com o seu documento de origem. Quando um registro do prontuário não informava o lado de uma condição, o resultado dos sinais de Godet e de Stemmer ou a presença e o lado da crepitação do joelho, essa informação foi fornecida retrospectivamente pelo médico assistente, de memória, e não recuperada de registros da época; outros achados não registrados no momento do atendimento são relatados como não registrados. Estágio, tipo e perimetria foram derivados retrospectivamente das fotografias datadas. Idade e antropometria referem-se à primeira avaliação.

Diagnóstico clínico e classificação

O lipedema havia sido diagnosticado clinicamente pelo cirurgião vascular assistente; os prontuários registravam um diagnóstico de trabalho sem critérios discriminados. Para este relato, as características de consenso (gordura subcutânea desproporcional nos membros inferiores, preservação dos pés, dor,

sensibilidade ou desconforto e facilidade para formar hematomas) [2,7,8,28] foram buscadas nos registros e nas fotografias e são relatadas para cada paciente. Os sintomas, quando registrados, haviam sido pontuados com o questionário brasileiro de sintomas do lipedema (QuASiL) [29]. Como a diretriz S2k exige dor [7], ao passo que o padrão de cuidado dos Estados Unidos e o consenso Delphi aceitam também desconforto ou um tecido que nem sempre é doloroso [2,8], as pacientes sem dor registrada foram mantidas e identificadas. A dor não é universal no lipedema: num inquérito populacional brasileiro, 9,7% das mulheres que preenchiam o critério do questionário para lipedema não relataram dor nas pernas [3]. O QuASiL também pontua a sensibilidade ao toque ou à pressão, a sensação de pressão ou tensão, o peso e a facilidade para formar hematomas, de modo que uma paciente que nega dor ainda pode relatar o desconforto que as definições de consenso aceitam. Dor ou sensibilidade foram registradas em quatro pacientes (ao exame nos Casos 1, 4 e 5, e como dor autoavaliada no Caso 2); no Caso 6, o item dor não foi registrado, mas a pontuação total do QuASiL foi de 85 de 150 possíveis; apenas o Caso 3 negou dor. O tipo (I a V, pela distribuição) e o estágio morfológico (1 a 3) foram classificados segundo a classificação de tipos e estágios descrita por Buck e Herbst e no padrão de cuidado dos Estados Unidos [8,30], a partir das fotografias padronizadas, pelo primeiro autor e verificados de forma independente por um segundo autor, com concordância em todas as pacientes; nos Casos 2 e 4, usou-se o estágio morfológico registrado no cadastro. O estágio 4 (lipolinfedema) não foi atribuído, de modo que o linfedema coexistente, diagnosticado clinicamente em quatro pacientes, é relatado separadamente do estágio morfológico.

Condição local e investigação linfovenosa

Para cada paciente, registramos a condição coexistente e o seu lado; a sua cronologia em relação à piora assimétrica, conforme documentada na história; os sinais de Godet e de Stemmer e qualquer edema registrado ao exame; e, quando realizados, os achados do eco-Doppler venoso, a avaliação linfática (linfocintilografia ou diagnóstico clínico documentado de linfedema), os exames de imagem seccionais e a histologia; e os medicamentos com potencial de causar edema ou com atividade hormonal, conferidos com uma lista publicada de fármacos indutores de edema [16]. Por ser a série retrospectiva, esses exames haviam sido solicitados na rotina assistencial conforme a apresentação clínica, quando o seu resultado podia mudar a conduta, e não por um protocolo de estudo, e nem todos os exames haviam sido realizados em todas as pacientes; foram realizados em serviços internos e externos com os seus protocolos de rotina. As imagens originais dos exames de imagem puderam ser recuperadas em três pacientes (Casos 2, 4 e 5). No Caso 1, a ultrassonografia do subcutâneo e o eco-Doppler venoso estão disponíveis apenas como laudos escritos, e os Casos 3 e 6 não tinham nenhum exame de imagem do membro acometido arquivado; para essas três pacientes, as imagens de apoio são as fotografias padronizadas, nas vistas anterior, posterior e lateral.

Ultrassonografia do subcutâneo

Quando disponível, a espessura dos tecidos havia sido medida na face anterior da coxa, na face lateral da perna, na região pré-tibial e na região supramaleolar, os locais descritos no nosso estudo ultrassonográfico anterior [31]. Mantiveram-se as denominações dos próprios laudos: um serviço relatava uma única "espessura dérmica" em milímetros, denominação mantida dos laudos embora valores de até 43,9 mm correspondam à pele e ao tecido subcutâneo, e não apenas à derme, de modo que a estrutura medida é incerta; outro relatava a derme e o tecido subcutâneo separadamente, em centímetros, com uma conclusão descritiva.

Bioimpedância segmentar

Os percentuais de gordura por membro foram obtidos por bioimpedância segmentar (BC-601; Tanita Corporation, Tóquio, Japão). Como a bioimpedância não é recomendada para a estimativa da composição corporal quando a hidratação está alterada [32], ela foi usada de forma descritiva. A diferença entre os lados nos braços, que não eram afetados pelas condições locais, serviu de referência interna para efeitos de medida relacionados ao lado.

Perimetria fotogramétrica

As circunferências em seis níveis por membro (coxa proximal, média e distal; perna proximal, média e distal) foram estimadas a partir de fotografias frontais padronizadas e calibradas, convertendo a largura do segmento em circunferência sob a suposição de secção transversal circular. As fotografias foram calibradas com a referência padronizada usada na clínica, meia folha A4 (14,85 cm) posicionada entre os pés, nas seis pacientes. Como a secção transversal real do membro não é circular, circunferências e volumes derivados da largura frontal sob a suposição circular podem ser superestimados ou subestimados, e os valores absolutos não são comparáveis entre pacientes; a concordância entre as referências de escala verifica a escala, não as circunferências calculadas. As medidas descrevem o contorno externo em cada nível e não identificam qual tecido ou estrutura está aumentado; apenas as diferenças entre os membros de cada paciente são interpretadas. As diferenças de circunferência são arredondadas para 0,5 cm e são relatadas para documentar uma diferença visivelmente evidente, não como medidas precisas. As bordas dos membros foram ajustadas manualmente, sob ampliação, na maioria dos níveis; os níveis com posicionamento manual das bordas ou detecção de baixa confiança estão identificados. Como o método não é validado, depende de uma única vista frontal e mede a circunferência total, e não um tecido específico, ele foi usado apenas para comparar os dois membros da mesma paciente na mesma fotografia. Como ambos os membros compartilham a escala, o ângulo de visão e a suposição de forma, os erros comuns aos dois se anulam em grande parte nessa comparação; uma diferença na forma da secção transversal entre os membros, por exemplo por edema, não se anularia. O método não foi validado contra a medida com fita métrica, e as vistas laterais não foram usadas para medição. Os volumes segmentares da coxa e da perna foram estimados a partir dessas circunferências pelo método do tronco de cone, entre os níveis de medida proximal e distal de cada segmento (20-80% das distâncias quadril-joelho e joelho-tornozelo), usando as distâncias verticais entre os níveis na imagem calibrada; a região do joelho e o pé não foram incluídos. Como os volumes derivam das mesmas circunferências, não acrescentam informação independente; são relatados como diferenças percentuais entre os membros, com valores absolutos aproximados. Os seis níveis são todos relatados, pareados com a bioimpedância da mesma consulta quando disponível. Para dar contexto à seleção, as fotografias frontais do arquivo fotográfico do centro também foram triadas automaticamente com o mesmo software e sem ajuste manual; registrou-se um alerta de assimetria quando a circunferência estimada da perna proximal ou média diferia entre os membros em 8% ou mais, um limiar pragmático que não foi derivado de dados de validação. Essa triagem não foi usada para selecionar nem para medir os casos, e a taxa de alertas descreve com que frequência uma medida automatizada não validada sinalizou uma diferença entre os membros; não é uma prevalência de assimetria.

Medida na ressonância magnética

No Caso 2, o estudo de ressonância magnética das pernas havia incluído ambas as pernas no mesmo campo de visão axial, e as suas imagens exportadas (que não trazem o espaçamento dos pixels) foram usadas para comparar o compartimento subcutâneo das duas pernas. Em cada corte axial das duas séries sem supressão de gordura, cada perna foi segmentada automaticamente por limiarização de intensidade, e o compartimento subcutâneo foi definido como o tecido entre a pele e o contorno externo dos

músculos e ossos; a sua área de secção transversal e a sua espessura radial mediana (72 raios) foram medidas em pixels. Como ambas as pernas compartilham o mesmo corte e o mesmo tamanho de pixel, relatam-se apenas razões esquerda/direita. Foram excluídos os cortes no nível do joelho, onde a medula óssea não podia ser separada da gordura subcutânea, e a segmentação foi conferida visualmente. Nessas sequências, gordura e líquido têm sinal semelhante, de modo que a medida descreve todo o compartimento subcutâneo e não separa gordura de edema. Essas medidas foram feitas para este relato e não fazem parte do laudo radiológico.

Análise

A análise foi descritiva. Não se realizou nenhum teste estatístico de lateralidade, porque as pacientes foram selecionadas pela coexistência de assimetria e de uma condição unilateral; a concordância entre o lado da condição e o lado mais acometido é, em parte, consequência da seleção [33].

Uso de inteligência artificial

Um grande modelo de linguagem (Claude; Anthropic, São Francisco, CA, EUA) foi usado para auxiliar na revisão do texto, na conferência dos dados extraídos com os documentos de origem, na verificação das referências, na redação das descrições das fotografias padronizadas e na escrita dos scripts de medição de imagens. Os autores revisaram e verificaram todos os dados, descrições e referências e assumem total responsabilidade pelo conteúdo.

Resultados

Na triagem automatizada do arquivo fotográfico (2.170 pacientes), encontrou-se fotografia frontal de 1.606, e ambas as pernas puderam ser medidas em 1.233, das quais 317 (25,7%) dispararam o alerta de assimetria. As características das pacientes estão na Tabela 1; o membro acometido era o direito em duas pacientes e o esquerdo em quatro. A investigação diagnóstica está resumida na Tabela 2, a cronologia e a natureza da condição local na Tabela 3, e os achados de perimetria e de bioimpedância nas Tabelas 4-6 e na Figura 1. As descrições completas dos casos, com datas quando registradas, estão no Apêndice.

Caso	Idade (anos)	IMC (kg/m²)	Estágio morfológico	Origem do estágio	Tipo	Dor (exame; autoavaliação)	Lado acometido	Condição coexistente
1	64	25,2	2	Fotografias	III	Sensibilidade presente	Direito	Doença varicosa após duas operações; mancha avermelhada registrada como possível síndrome de Klippel-Trénaunay (não confirmada)
2	25	28,2	1	Registro do cadastro	III	Registrada como indolor; dor autoavaliada 8/10	Esquerdo	Lesão remota do joelho (2014); refluxo segmentar das veias safenas magna e parva; edema da perna e do pé na RM
3	38	27,3	1 a 2	Fotografias	III	Não registrada ao exame; dor autoavaliada 0/10	Esquerdo	Fratura da tíbia aos 18 anos com imobilização prolongada; síndrome de May-Thurner com stent na veia ilíaca
4	44	31,1	1		III		Esquerdo	

Caso	Idade (anos)	IMC (kg/m²)	Estágio morfológico	Origem do estágio	Tipo	Dor (exame; autoavaliação)	Lado acometido	Condição coexistente
				Registro do cadastro		Sensibilidade leve na primeira consulta, ausente depois		Linfedema diagnosticado clinicamente após lesão infectada do pé esquerdo com erisipela; edema na ultrassonografia maior à esquerda
5	39	27,5	2	Fotografias	III	Gordura subcutânea sensível; dor na coxa	Direito	Anomalia linfática pélvico-inguinal (RM sugestiva de malformação angiolinfática); lesão de linfonodo inguinal favorecendo hamartoma angiomiomatoso (imuno-histoquímica)
6	54	35,9	2 a 3	Fotografias	III	Não registrada (pontuação total do QuASiL 85; item dor não registrado)	Esquerdo	Condromalácia do joelho esquerdo (crepitação do joelho maior à esquerda) e tendinite da pata de ganso; joelho valgo nas fotografias; registrados também: nódulos de gordura na face medial de ambos os joelhos; três operações prévias de varizes (lado não registrado)

Tabela 1. Características das pacientes na primeira avaliação. IMC: índice de massa corporal; RM: ressonância magnética; QuA-SiL: Questionário de Avaliação Sintomática do Lipedema. Estágio morfológico 1-3 e tipo I-V segundo as descrições publicadas [8,30]; o estágio 4 (lipolinfedema) não foi atribuído. Estágio e tipo obtidos das fotografias foram classificados retrospectivamente por um autor e verificados por um segundo, com concordância.

Caso	Sinal de Godet	Sinal de Stemmer	Edema ao exame	Eco-Doppler venoso	Avaliação linfática	Outros exames de imagem/ histologia	Ultrassonografia do subcutâneo (acometido vs. contralateral)
1	Neg	Neg	Não registrado	Sistema profundo competente; VSM direita pós-cirúrgica; varizes bilaterais, exuberantes à direita; refluxo da VSAA direita (2025)	Não realizada	Nenhum	Espessura dérmica maior nos quatro locais (coxa 16,5 vs. 11,2 mm; pré-tibial 16,0 vs 11,1 mm), sugestiva de lipedema
2	NR	NR	Esquerdo, registrado como "+"	Refluxo segmentar da VSM e da VSP esquerdas; refluxo em colaterais nos	Linfocintilografia externa (registrada no prontuário): captação poplítea direita anômala;	RM: edema subcutâneo difuso da perna e do pé esquerdos; pequeno	Não disponível

Caso	Sinal de Godet	Sinal de Stemmer	Edema ao exame	Eco-Doppler venoso	Avaliação linfática	Outros exames de imagem/ histologia	Ultrassonografia do subcutâneo (acometido vs. contralateral)
				dois membros; sistema profundo competente; síndrome de May-Thurner investigada em outro serviço por flebografia, sem stent	diagnóstico externo de linfedema	derrame no joelho; área do compartimento subcutâneo esquerda/direita 1,25 (ambas as pernas no exame)	
3	Neg	NR	Esquerdo, registrado como "+" (2022)	Diagnóstico ultrassonográfico externo de síndrome de May-Thurner; stent na veia ilíaca comum esquerda	Não realizada; diagnóstico de trabalho de linfedema esquerdo (2022)	RM do joelho contralateral (direito) (2016): fissuras condrais patelares, edema do coxim gorduroso infrapatelar, tendinopatia do quadríceps e patelar; histologia de endometriose profunda ressecada (2020)	Não disponível
4	Neg	Neg	Registrado, lado não especificado	Refluxo safenofemoral e da VSM bilateral; VSP e perfurantes competentes; sistema profundo competente; ablação bilateral (2025)	Diagnóstico clínico de linfedema (compressão desde 2010); sem linfocintilografia	Nenhum	Tecido subcutâneo maior em três dos quatro locais (coxa 1,5 vs. 1,3 cm; face lateral da perna 1,1 vs. 0,7 cm; supramaleolar 1,2 vs. 0,9 cm); local pré-tibial discordante entre a imagem armazenada e o laudo; edema subcutâneo nas duas pernas, mais evidente à esquerda
5	Neg	Neg	Direito (2020)	Sem refluxo profundo ou superficial; varicosidades	Linfocintilografia: vias pérvias, drenagem retardada nos dois membros, sem refluxo dérmico significativo;	RM da coxa: edema subcutâneo, sem massa; PET/TC: edema do membro	Espessura dérmica maior na coxa (43,9 vs. 19,8 mm) e na face lateral da perna; quase

Caso	Sinal de Godet	Sinal de Stemmer	Edema ao exame	Eco-Doppler venoso	Avaliação linfática	Outros exames de imagem/ histologia	Ultrassonografia do subcutâneo (acometido vs. contralateral)
				superficiais bilaterais	linfedema bilateral listado nos antecedentes (2020); linfangiorressonância (2022): ectasia linfática ilíaca direita, drenagem menos eficiente à direita	direito; RM pélvica: ectasia linfática direita; IHQ do linfonodo favorecendo hamartoma angiomiomatoso	simétrica na região pré-tibial (12,7 vs. 12,4 mm)
6	Neg	Neg	Não registrado	Não disponível (três operações prévias de varizes)	Não realizada	Nenhum	Não disponível

Tabela 2. Investigação diagnóstica conforme documentada nos registros. VSAA: veia safena acessória anterior; VSM: veia safena magna; IHQ: imuno-histoquímica; RM: ressonância magnética; Neg: negativo; NR: não registrado; PET/TC: tomografia por emissão de pósitrons/tomografia computadorizada; VSP: veia safena parva. No original, as citações são traduções literais para o inglês dos laudos e registros do prontuário em português. "Espessura dérmica" é a denominação usada nos laudos; os seus valores sugerem pele mais tecido subcutâneo, e a estrutura medida é incerta. No Caso 3, o sinal de Godet foi registrado na abreviação do prontuário como "godet −". Os exames haviam sido solicitados na rotina assistencial conforme a indicação clínica, e não por um protocolo de estudo; "não realizada" e "nenhum" significam que não há esse exame arquivado, e "não disponível", que nenhum laudo pôde ser recuperado.

Caso	Condição coexistente	Sequência registrada	Fotografias padronizadas	Natureza documentada do excesso assimétrico	Características inflamatórias ou infecciosas locais registradas	Exposições potencialmente edemigênicas ou hormonais
1	Doença varicosa; suspeita de síndrome de Klippel-Trénaunay	Sem data; antes pior à direita, piora recente à esquerda	Membro direito ligeiramente maior, sobretudo na panturrilha; gordura lobular sobre a face medial do joelho direito; varizes à direita; face posterior das coxas levemente ondulada; pés poupados	Maior espessura dos tecidos (composição não caracterizada)	Mancha avermelhada e dolorosa na perna direita (2022)	Nenhuma registrada (sinvastatina; pentoxifilina por 30 dias)
2	Lesão remota do joelho; refluxo safeno	Lesão do joelho (2014), depois edema agudo do membro esquerdo (2024), persistente	Perna esquerda maior; tornozelo e dorso do pé esquerdos mais cheios; leve ondulação das coxas; sem coxins gordurosos nos joelhos	Edema subcutâneo (RM)	Nenhuma registrada (RM: edema da gordura pré-patelar e lateral do joelho)	Contraceptivo hormonal injetável (seis anos); ibuprofeno regular
3						

Caso	Condição coexistente	Sequência registrada	Fotografias padronizadas	Natureza documentada do excesso assimétrico	Características inflamatórias ou infecciosas locais registradas	Exposições potencialmente edemigênicas ou hormonais
	Fratura da tíbia; síndrome de May-Thurner com stent; erisipela à esquerda	Fratura aos 18 anos, depois edema do tornozelo esquerdo, pior nos últimos anos, "sempre só do lado esquerdo"	Panturrilha esquerda maior; coxins gordurosos mediais dos joelhos e coxas onduladas bilateralmente; pés poupados	Edema (clínico; diagnóstico de trabalho de linfedema)	Antecedente de erisipela	Contraceptivo hormonal e semaglutida (2022); gestrinona
4	Linfedema após lesão infectada do pé esquerdo; condromalácia do joelho esquerdo listada	Pernas nunca normais, com hematomas; piora acentuada após lesão e infecção, edema maior à esquerda	Perna e tornozelo esquerdos maiores; coxins gordurosos mediais dos joelhos e coxas onduladas bilateralmente; marcas horizontais na pele das duas pernas (compatíveis com meias de compressão)	Edema subcutâneo, esquerdo maior que o direito (ultrassonografia)	Membros descritos como inflamados; antecedente de erisipela	Levotiroxina; semaglutida, depois tirzepatida
5	Anomalia linfática pélvico-inguinal; hamartoma inguinal	Edema à direita desde o dia seguinte a uma cesariana infectada (2019); anomalia linfática documentada por imagem pela primeira vez quatro meses depois; anastomose linfaticovenosa na perna direita (antes de 2022) melhorou o edema da perna, mas não o da coxa	Coxa direita acentuadamente maior; perna direita ligeiramente maior; pele lobular e ondulada sobre as duas coxas; coxins gordurosos mediais dos joelhos bilateralmente; pés poupados	Edema subcutâneo com espessamento septal (RM; PET/TC)	Eritema e livedo da coxa; focos de gás subcutâneo tratados como infecção	Prednisona (suspensa em 2020); dispositivo intrauterino de levonorgestrel; espironolactona prévia
6	Condromalácia do joelho esquerdo e tendinite da pata de ganso	Sem data	Membro esquerdo maior, sobretudo abaixo do joelho, com grande coxim gorduroso medial infragenicular estendendo-se à parte alta da panturrilha; joelhos	Não caracterizada (sem exame de imagem)	Nenhuma registrada (tendinite da pata de ganso listada entre os possíveis desencadeantes; achados de exame e lado não informados no	Levotiroxina; melatonina; na consulta foi prescrita fluoxetina, e a semaglutida consta do plano

Caso	Condição coexistente	Sequência registrada	Fotografias padronizadas	Natureza documentada do excesso assimétrico	Características inflamatórias ou infecciosas locais registradas	Exposições potencialmente edemigênicas ou hormonais
			em contato com os pés afastados, compatível com joelho valgo; pele nodular sobre as duas coxas e joelhos; coxins gordurosos mediais dos joelhos bilateralmente; pés em grande parte poupados		registro original do prontuário)	

Tabela 3. Cronologia, aspecto fotográfico e natureza da condição coexistente, e potenciais fatores de confusão. RM: ressonância magnética; PET/TC: tomografia por emissão de pósitrons/tomografia computadorizada. As sequências são as registradas na história; o início do próprio lipedema não foi datado em nenhuma paciente.

Caso	Lado acometido	Fotografia	Coxa, proximal	Coxa, média	Coxa, distal	Perna, proximal	Perna, média	Perna, distal
1	Direito	fev. 2022	+2,5†	−0,5†	+3,5†	+5,0†	+1,5†	+1,5†
2	Esquerdo	fev. 2025	0,0†	−2,0†	−0,5†	+2,5†	+3,5†	+5,5†
3	Esquerdo	mar. 2024	−1,5†	−3,0†	−0,5†	+2,0†	+3,5†	+1,0*†
4	Esquerdo	ago. 2024	−1,0†	+1,0†	+1,0†	0,0†	+2,0†	+2,5†
5	Direito	set. 2020	+4,0†	+5,5†	+8,0†	<0,5†	+0,5†	+2,0†
6	Esquerdo	fev. 2022	+4,0*†	+5,0*†	+2,0†	+5,5†	+7,0†	+2,5†

*Tabela 4. Diferença de circunferência fotogramétrica entre o membro acometido e o contralateral em seis níveis (cm). Circunferência do membro acometido menos a do contralateral, em cm, arredondada para 0,5 cm; valores negativos indicam membro contralateral maior. *Detecção de borda de baixa confiança. †Borda posicionada manualmente em pelo menos um dos lados. As circunferências foram estimadas a partir de uma única fotografia frontal calibrada, supondo secção transversal circular; refletem a circunferência total, não um tecido específico.*

Caso	Lado acometido	Coxa, proximal (%)	Coxa, média (%)	Coxa, distal (%)	Perna, proximal (%)	Perna, média (%)	Perna, distal (%)
1	Direito	4	1	8	14	6	5
2	Esquerdo	0	3	2	7	11	25
3	Esquerdo	3	6	1	5	11	4
4	Esquerdo	2	2	3	0	8	12
5	Direito	6	11	18	1	2	10
6	Esquerdo	5	7	3	9	14	9

Tabela 5. Diferença percentual absoluta de circunferência entre o membro acometido e o contralateral em seis níveis. Diferença absoluta em relação ao membro contralateral, a partir das mesmas medidas da Tabela 4; o sentido de cada diferença está na Tabela 4.

Caso	Lado acom.	Dif. vol. coxa (%)	Dif. vol. perna (%)	Vol. coxa + perna, acom. (L)	Vol. coxa + perna, contral. (L)	Dif. vol. coxa + perna (%)	Data da BIA	Gord. perna acom. (%)	Gord. perna contral. (%)	Dif. gord. perna (pontos)	Dif. gord. braço (pontos)
1	D	+4	+18	6,8	6,3	+7	fev. 2022	38,8	39,9	–1,1	–0,6
2	E	–6	+21	6,3	6,3	+1	fev. 2025	30,5	37,6	–7,1	+0,8
3	E	–5	+16	5,6	5,5	+0,4	mar. 2024	35,5	39,3	–3,8	+1,0
4	E	+2	+11	6,0	5,8	+4	ago. 2024	35,9	40,3	–4,4	–0,8
5	D	+22	+8	7,2	6,0	+19	jul. 2020	37,7	42,7	–5,0	–0,7
6	E	+11	+24	19,0	16,6	+15	fev. 2022	41,0	42,5	–1,5	+0,1

Tabela 6. Volumes segmentares estimados e bioimpedância segmentar. Os volumes foram estimados pelo método do tronco de cone entre os níveis proximal e distal da coxa e da perna (região do joelho e pé excluídos); as diferenças são do membro acometido menos o contralateral, em relação ao membro contralateral; os volumes absolutos são aproximados (escala da imagem obtida de meia folha A4 posicionada entre os pés; podem ser superestimados ou subestimados e não são comparáveis entre pacientes). A bioimpedância (BC-601; Tanita Corporation, Tóquio, Japão) foi obtida no dia da fotografia, exceto no Caso 5 (oito semanas antes), cuja bioimpedância foi obtida no dia em que se suspeitou de uma infecção subcutânea mascarada pelo corticoide e a prednisona foi suspensa, e cuja fotografia foi feita durante um episódio de inchaço pré-menstrual com edema do membro inferior direito ao exame. No Caso 6, o registro de data e hora do aparelho indica o dia anterior à consulta; os resultados foram lançados na evolução daquela consulta, o dia da fotografia. As diferenças de gordura são o percentual de gordura do lado acometido menos o do contralateral, em pontos percentuais. acom.: acometido; BIA: bioimpedância; contral.: contralateral; D: direito; dif.: diferença; E: esquerdo; gord.: gordura; L: litros; vol.: volume.



Figura 1. Fotografias frontais padronizadas das seis pacientes com as circunferências fotogramétricas (cm) em seis níveis por membro (azul, direito; magenta, esquerdo) e o volume estimado de coxa e perna de cada membro. Os painéis A a F mostram os Casos 1 a 6; o cabeçalho de cada painel indica o lado acometido e a condição coexistente. As fotografias foram feitas em fevereiro de 2022 (Caso 1), fevereiro de 2025 (Caso 2), março de 2024 (Caso 3), agosto de 2024 (Caso 4), setembro de 2020 (Caso 5) e fevereiro de 2022 (Caso 6). As circunferências foram estimadas a partir da imagem calibrada supondo secção transversal circular; refletem a circunferência total, são aproximadas e são usadas apenas para comparar os dois membros da mesma paciente (Tabela 4). As características identificadoras foram removidas.

Caso 1

Mulher de 64 anos, avaliada em fevereiro de 2022, relatava pernas doloridas e inchadas, antes piores à direita e com piora recente à esquerda. Havia sido submetida a duas operações de varizes. Uma mancha avermelhada no membro inferior direito foi registrada como hipótese de síndrome de Klippel-Trénau - nay; não se registrou crescimento excessivo do membro, e a síndrome não foi confirmada por exame de imagem nem por teste genético. Registraram-se varizes de predomínio à direita, gordura lipedematosa sensível e sinais de Godet e de Stemmer negativos. O eco-Doppler mostrou sistema profundo compe - tente e veia safena magna direita pós-cirúrgica; a espessura na ultrassonografia era maior à direita nos quatro locais e foi descrita como sugestiva de lipedema. Durante o tratamento conservador dirigido ao lipedema, a sua pontuação de sintomas (QuASiL) caiu de 90 para 48; os sintomas voltaram em abril de 2025, quando uma veia safena acessória anterior direita insuficiente foi tratada por ablação.

Caso 2

Mulher de 25 anos apresentou-se com edema persistente do membro inferior esquerdo, iniciado cerca de 10 meses antes, e relatava uma lesão do joelho esquerdo 10 anos antes. O eco-Doppler mostrou refluxo segmentar das veias safenas magna e parva esquerdas, refluxo em colaterais nos dois membros e sistema profundo competente; a compressão de May-Thurner havia sido investigada em outro serviço por flebografia, sem implante de stent; a ressonância magnética, que incluiu as duas pernas, mostrou edema subcutâneo difuso da perna e do pé esquerdos (Figura 2A, 2B, 2D). Uma linfocintilografia externa registrada no prontuário mostrou captação poplítea direita anômala, e o linfedema havia sido diagnosticado em outro serviço. O exame registrou edema do membro esquerdo e vitropressão positiva, e o lipedema foi registrado como indolor e como "assimétrico (unilateral)"; os sinais de Godet e de Stemmer não foram registrados. O estágio 1 foi registrado no cadastro. Ela usara contraceptivo hormonal injetável por seis anos e tomava ibuprofeno regularmente.

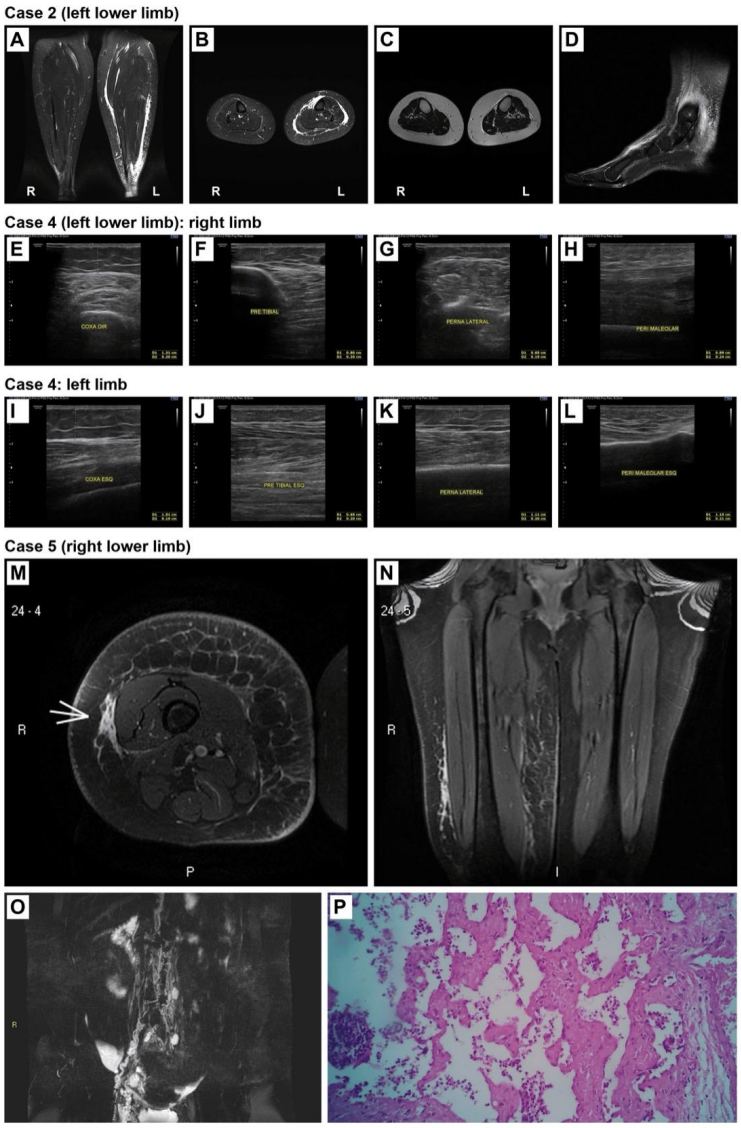

Figura 2. Exames de imagem nos Casos 2, 4 e 5 e histologia no Caso 5. Caso 2 (A a D; ressonância magnética, janeiro de 2024; ambas as pernas no campo de visão em A a C): imagens (A) coronal e (B) axial em sequência STIR (*short-tau inversion recovery*) mostrando edema subcutâneo difuso e circunferencial da perna esquerda, com líquido perifascial, e ausência de edema na perna direita; (C) imagem axial sem supressão de gordura, na qual gordura e líquido têm sinal semelhante, mostrando o compartimento subcutâneo esquerdo maior; (D) imagem sagital sensível a líquido do pé esquerdo com edema subcutâneo do dorso. Caso 4 (E a L; ultrassonografia do subcutâneo, abril de 2024, transdutor linear de 3 a 12 MHz): membro direito (E a H) e membro esquerdo (I a L) nos locais da coxa (E, I), pré-tibial (F, J), face lateral da perna (G, K) e supramaleolar (H, L); cursores: espessura subcutânea (D1) e dérmica (D2). A camada subcutânea era mais espessa à esquerda nos locais da coxa, da face lateral da perna e supramaleolar; no local pré-tibial, as imagens armazenadas (F, J) não correspondem ao laudo escrito, e esse local é tratado como discordante (valores no texto). Caso 5 (M a P): imagens de ressonância magnética (M) axial e (N) coronal das coxas (agosto de 2020) mostrando edema subcutâneo com septos fibroadiposos espessados na coxa direita (seta em M); não se identificou massa. (O) Imagem coronal de linfangiorressonância magnética do abdome e da pelve (abril de 2022); a rede linfática ilíaca direita foi descrita como ectásica e tortuosa. (P) Microfotografia da lesão do linfonodo inguinal direito (hematoxilina e eosina) mostrando canais linfáticos em meio a tecido conjuntivo denso; a imuno-histoquímica favoreceu hamartoma angiomiomatoso. Os painéis A a L são imagens exportadas dos arquivos dos serviços de imagem, modificadas apenas por redimensionamento e recorte de identificadores e de margens vazias; R e L seguem a convenção radiológica, e os rótulos na tela em E a L (em português) são do ultrassonografista. Os painéis M a O são imagens-chave selecionadas pelos radiologistas laudadores; anotações do visualizador e informações identificadoras foram removidas.

Caso 3

Mulher de 38 anos, avaliada em março de 2024, tinha edema do tornozelo esquerdo desde uma fratura da tíbia esquerda tratada com seis meses de imobilização aos 18 anos de idade, acentuadamente pior

nos últimos anos. Um stent na veia ilíaca comum esquerda fora implantado por síndrome de May-Thurner em 2022, com melhora da perna, mas não do tornozelo. Em agosto de 2022, registrou-se edema do membro inferior esquerdo com diagnóstico de trabalho de linfedema; não se realizou linfocintilografia. Ela tinha antecedente de erisipela à esquerda, havia sido operada de endometriose profunda (2020) e usara agentes hormonais. A ressonância magnética do joelho contralateral (direito) em 2016 mostrara fissuras condrais patelares superficiais, edema do coxim gorduroso infrapatelar e tendinopatia do quadríceps e patelar. O exame registrou lipedema assimétrico, sinal de Godet negativo e vitropressão positiva; ela negava dor.

Caso 4

Mulher de 44 anos, avaliada em março de 2024, relatava que as pernas nunca tinham sido normais, com hematomas, e que pioraram acentuadamente após uma lesão infectada do pé seguida de erisipela, com edema maior à esquerda, o lado da lesão. O linfedema havia sido diagnosticado, e ela usava compressão desde 2010. A condromalácia do joelho esquerdo foi listada entre os possíveis desencadeantes. O eco-Doppler mostrou refluxo bilateral da veia safena magna com sistema profundo competente, tratado por ablação bilateral em 2025. A ultrassonografia do subcutâneo (Figura 2E-2L) mostrou maior espessura à esquerda em três dos quatro locais (coxa, face lateral da perna e supramaleolar); no local pré-tibial, a imagem armazenada (0,65 cm à esquerda contra 0,80 cm à direita; Figura 2F, 2J) não correspondia ao laudo (1,1 contra 0,8 cm), e esse local é tratado como discordante. O radiologista descreveu edema subcutâneo nas duas pernas, mais evidente à esquerda. O estágio 1 foi registrado no cadastro, e os sinais de Godet e de Stemmer eram negativos. Ao longo de sete avaliações até janeiro de 2026, durante terapia baseada em incretinas, a perna esquerda teve sistematicamente o menor percentual de gordura na bioimpedância (por 3,1 a 6,5 pontos percentuais).

Caso 5

Mulher de 39 anos, avaliada em julho de 2020, tinha edema do membro inferior direito desde o dia seguinte a uma cesariana infectada em 2019. A ressonância magnética da pelve mostrou ectasia linfática pélvica direita com linfadenopatia inguinal, depois descrita como sugestiva de malformação angiolinfática, e a linfocintilografia mostrou drenagem retardada nos dois membros. Durante o tratamento com antibióticos de uma suspeita de infecção subcutânea mascarada pelo corticoide, a ressonância magnética da coxa mostrou edema subcutâneo sem massa (Figura 2M, 2N). A linfangiorressonância magnética de abril de 2022 mostrou ectasia e tortuosidade da rede linfática ilíaca direita, com edema ao redor dos vasos ilíacos direitos e drenagem menos eficiente à direita do que à esquerda (Figura 2O); a sua indicação registrava edema linfático da coxa direita e uma anastomose linfaticovenosa prévia na perna direita, que havia melhorado o edema da perna, mas não o da coxa. Uma nota da dermatologia listava "linfedema bilateral" nos seus antecedentes. Os sinais de Godet e de Stemmer eram negativos, e o eco-Doppler não mostrou refluxo; a espessura na ultrassonografia era maior à direita na coxa e foi descrita como sugestiva de lipedema. Uma lesão de linfonodo inguinal direito foi favorecida, na imuno-histoquímica, como hamartoma angiomiomatoso (Figura 2P). Ela também havia recebido prednisona e tinha um dispositivo intrauterino de levonorgestrel. O aumento do membro direito ainda estava registrado em novembro de 2020, e não há registro de seguimento no nosso centro após dezembro de 2020.

Caso 6

Mulher de 54 anos, atendida uma única vez, em fevereiro de 2022. Havia sido submetida a três operações de varizes, relatava varizes na mãe, na avó e nas tias e tinha tireoidite de Hashimoto tratada com levotiroxina. Relatava condromalácia do joelho esquerdo, e a condromalácia e a tendinite da pata de ganso esquerda foram listadas entre os possíveis desencadeantes. O exame mostrou nódulos de gordura

na face medial dos dois joelhos, crepitação dos joelhos ao movimento acentuadamente maior à esquerda e sinais de Godet e de Stemmer negativos. As fotografias padronizadas mostraram membro inferior esquerdo maior, sobretudo abaixo do joelho, onde um grande coxim gorduroso medial infragenicular se estendia à parte alta da panturrilha e respondia por boa parte do aumento aparente da perna, e os joelhos em contato com os pés afastados, compatível com joelho valgo. Não havia eco-Doppler venoso, avaliação linfática nem ultrassonografia do subcutâneo disponíveis, e não se registrou consulta de seguimento.

Achados no conjunto das pacientes

A condição do membro mais acometido era venosa nos Casos 1 a 3 (doença varicosa, refluxo safeno e obstrução da veia ilíaca); o refluxo venoso no Caso 4 era bilateral e não lateralizava, e o Caso 5 não tinha refluxo. Uma anomalia linfática foi documentada no lado acometido por exame de imagem no Caso 5 e por um diagnóstico clínico de trabalho no Caso 3; no Caso 2, o lado do diagnóstico externo de linfedema não foi registrado, e a anomalia linfocintilográfica era contralateral; e, no Caso 4, o linfedema diagnosticado clinicamente acometia o membro esquerdo. A história situava uma lesão do membro antes da piora assimétrica nos Casos 2 a 4 (cerca de 10 anos antes no Caso 2); no Caso 5, o edema começou no dia seguinte a uma cesariana infectada, e, nos Casos 1 e 6, a cronologia não foi registrada (Tabela 3). No Caso 6, a condição era condromalácia do joelho esquerdo com tendinite da pata de ganso; ela havia sido submetida a três operações de varizes, e não havia avaliação venosa ou linfática disponível.

Registrou-se edema ao exame nos Casos 2 a 5 (no lado acometido nos Casos 2, 3 e 5; lado não especificado no Caso 4). A ressonância magnética das duas pernas no Caso 2 (10 meses antes da avaliação) e das duas coxas no Caso 5, e o laudo descritivo de ultrassonografia no Caso 4, descreveram edema subcutâneo no membro acometido. No Caso 2, o compartimento subcutâneo esquerdo era maior que o direito em todos os cortes axiais medidos das duas séries (50 cortes; razão mediana de área de 1,25 em cada série, subindo de 1,10 a 1,11 no terço proximal da perna para 1,37 a 1,38 no terço distal; razão mediana de espessura de 1,07 e 1,12), ao passo que o compartimento de músculos e ossos diferia em 4% a 5% (Figura 2C); gordura e líquido não puderam ser separados nessas sequências. Os laudos de ultrassonografia de espessura nos Casos 1 e 5 mediram maior espessura no lado acometido e concluíram que as medidas eram sugestivas de lipedema, sem descrever a composição dos tecidos.

Nas fotografias padronizadas, o membro acometido, ou a sua perna, era visivelmente maior nas seis pacientes (Figura 1; vistas posterior e lateral dos Casos 1, 3 e 6, as pacientes sem imagens diagnósticas, na Figura 3); pele ondulada ou lobular era visível nas seis, e coxins gordurosos mediais dos joelhos em cinco (bilaterais em quatro; apenas à direita no Caso 1) (Tabela 3, Apêndice). Na perimetria, a circunferência no nível médio da perna era maior no lado acometido nas seis pacientes (por 0,5-7,0 cm), e a diferença máxima estava na perna nos Casos 1 a 4 e 6 e na coxa distal no Caso 5 (+8,0 cm; Tabelas 4-6, Figura 1). O volume estimado do segmento medido da perna era maior no lado acometido nas seis pacientes (por 8-24%), e o volume combinado de coxa e perna, em quatro (por 4-19%); nos Casos 2 e 3, a coxa contralateral maior compensou a perna acometida maior (diferença ≤1%). No Caso 6, o coxim gorduroso medial infragenicular contribuiu para as medidas da perna. A coxa contralateral era maior nos três níveis da coxa no Caso 3 (por 0,5-3,0 cm), em dois níveis no Caso 2 (por 0,5 e 2,0 cm) e num único nível nos Casos 1 e 4 (por 0,5 e 1,0 cm). Na mesma consulta (oito semanas antes no Caso 5), a perna acometida apresentou percentual de gordura na bioimpedância menor que o da perna contralateral nas seis pacientes. Nos Casos 2 a 5, a diferença (3,8-7,1 pontos percentuais) foi várias vezes a diferença entre os lados nos braços (≤1,0 ponto); nos Casos 1 e 6, foi pequena (1,1 e 1,5 ponto), e, no Caso 1, semelhante à dos braços (0,6 ponto), com o braço esquerdo e a perna esquerda mais gordurosos em todas as cinco avaliações.

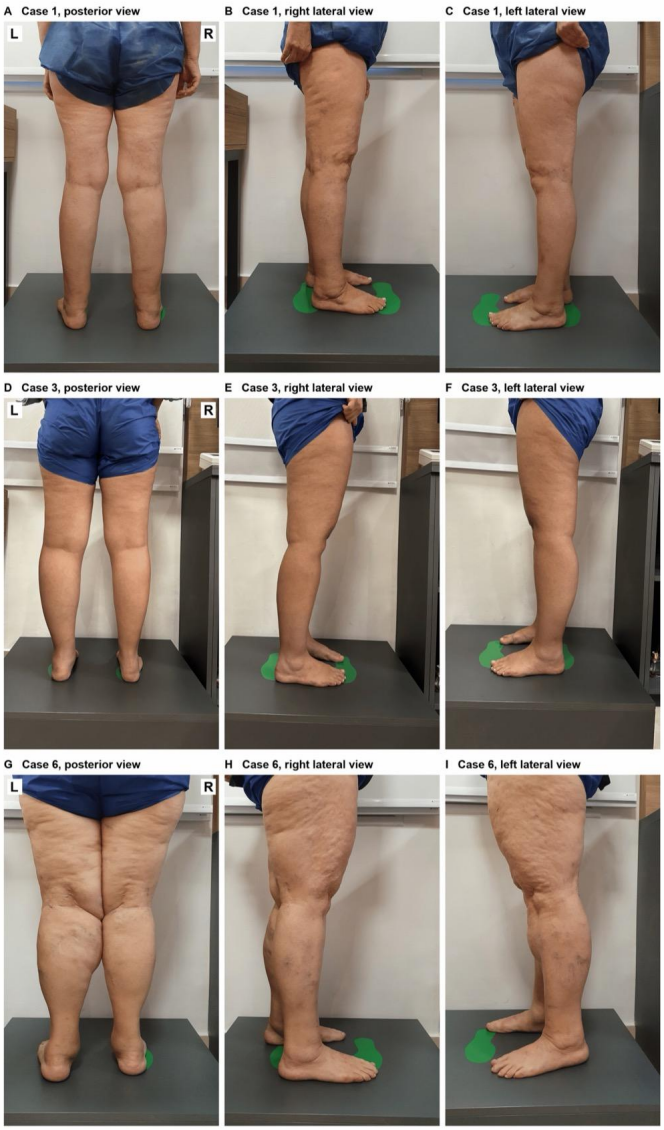

Figura 3. Fotografias padronizadas posteriores e laterais dos Casos 1, 3 e 6. Caso 1 (A a C; membro acometido, direito): vistas posterior (A), lateral direita (B) e lateral esquerda (C). Caso 3 (D a F; membro acometido, esquerdo): vistas posterior (D), lateral direita (E) e lateral esquerda (F). Caso 6 (G a I; membro acometido, esquerdo): vistas posterior (G), lateral direita (H) e lateral esquerda (I). São as três pacientes para as quais não há imagem diagnóstica disponível; as fotografias foram feitas nas mesmas consultas que as fotografias frontais da Figura 1 (fevereiro de 2022, março de 2024 e fevereiro de 2022). Nas vistas posteriores, o lado esquerdo da paciente está à esquerda da imagem (L, R). As fotografias são as originais do prontuário, modificadas apenas por recorte acima da cintura e redimensionamento; não se usou inteligência artificial. Elas documentam a diferença visível entre os membros e as características clínicas do lipedema descritas no texto e na Tabela 3 e não são diagnósticas da condição coexistente.

Discussão

Em seis mulheres com lipedema e membros inferiores clinicamente assimétricos, o membro mais aco - metido tinha uma condição venosa, linfática, pós-traumática ou articular. Onde havia ressonância magnética ou laudo descritivo de ultrassonografia, descreveu-se edema subcutâneo no membro aco - metido. Interpretamos esses casos como lipedema com um processo unilateral sobreposto, e não como linfedema isolado, embora o linfedema ou o edema linfático tivesse sido diagnosticado clinicamente em quatro pacientes e não pudesse ser excluído em nenhuma. Essa é a situação que o consenso Delphi prevê quando admite assimetria "na presença de comorbidades" [2], e que uma revisão sobre edema de membros inferiores descreve, para o edema bilateral porém assimétrico, como uma causa unilateral sobreposta a um fundo sistêmico [16]. Um caso publicado anteriormente de lipedema inicialmente

unilateral, surgido num membro com trombose venosa profunda prévia, é compatível com esse padrão [12]. No Caso 6, o membro esquerdo, do lado da condromalácia, era maior em todos os níveis da perimetria, sobretudo na perna; nas fotografias, boa parte disso correspondia a um grande coxim gorduroso medial abaixo do joelho, a perimetria descrevendo o contorno externo sem identificar qual estrutura aumentou, e as fotografias eram compatíveis com joelho valgo. A crepitação do joelho era acentuadamente maior à esquerda. O caso é compatível com duas explicações não excludentes: a inflamação articular local amplificando o lipedema, ou uma distribuição adiposa regional associada à alteração do alinhamento do membro (joelho valgo) [34]; os dados disponíveis não permitem estabelecer o sentido dessa relação e, com obesidade classe II, sem exame de imagem do joelho, sem data de início da condição do joelho, sem avaliação venosa ou linfática e sem seguimento, este caso não consegue distinguir entre elas e é apenas ilustrativo.

A primeira implicação é diagnóstica. A assimetria não deve excluir o lipedema nem ser atribuída apenas ao lipedema; deve levar à busca e à caracterização de uma condição sobreposta. Os sinais clínicos são guias imperfeitos: o sinal de Stemmer tem especificidade limitada para linfedema [35], os sinais clássicos de linfedema predizem mal o linfedema linfocintilográfico, sendo a obstrução venosa a sua causa mais comum em pacientes sem linfedema [36], e o consenso Delphi afirma que o edema com cacifo geralmente está ausente no tecido acometido pelo lipedema "na ausência de condições comórbidas" [2]. Tampouco a linfocintilografia resolve a questão, porque as anormalidades são frequentes no próprio lipedema [15]. Nas nossas pacientes, o eco-Doppler venoso e os exames de imagem das partes moles foram os mais informativos, e sugerimos que o lipedema assimétrico seja investigado com eco-Doppler bilateral e exame de imagem do subcutâneo, acrescentando linfocintilografia quando houver suspeita de doença linfática.

A segunda implicação diz respeito à medida. Em todas as pacientes, o membro acometido, cujo contorno da perna era maior, apresentou o menor percentual de gordura na bioimpedância. Essa dissociação é compatível com uma carga de líquido condutor sobreposta: mulheres com linfedema têm mais água corporal e menor percentual de gordura na bioimpedância do que mulheres com lipedema [37], e a bioimpedância não é recomendada para a estimativa da composição corporal quando a hidratação está alterada [32]. O sentido do erro é previsível: o aparelho estima a massa livre de gordura a partir da impedância elétrica, supondo hidratação constante do tecido livre de gordura, e deriva a gordura como o restante; um excesso de líquido condutor em um membro reduz a sua impedância, que o algoritmo atribui ao tecido magro, e assim o percentual de gordura desse membro cai [32]. O valor menor na perna acometida, portanto, não é oferecido como medida de gordura, mas como sinal de uma carga de líquido. A comparação com os braços acrescenta uma salvaguarda: em quatro pacientes a diferença nas pernas foi várias vezes a diferença nos braços, o que apoia um efeito específico do membro, ao passo que nos Casos 1 e 6 a diferença foi pequena e, no Caso 1, de magnitude semelhante à dos braços (1,1 contra 0,6 ponto), possivelmente refletindo um efeito de medida relacionado ao lado. Um percentual de gordura segmentar menor num membro maior não deve, portanto, ser lido como menos tecido adiposo, e a bioimpedância não consegue estabelecer nem excluir uma assimetria adiposa.

As observações dizem respeito à hipótese de que a estase e a inflamação locais amplificam o lipedema, mas não conseguem testá-la (Figura 4). Três achados são compatíveis com ela. Primeiro, em três pacientes a história situava uma lesão do membro antes da piora assimétrica, embora, no Caso 2, cerca de 10 anos antes; a temporalidade é o único critério considerado essencial para a inferência causal [38]. No Caso 2, porém, a década entre a lesão do joelho e o edema significa que a lesão pode ser, no máximo, um fator predisponente remoto: o edema começou de forma abrupta cerca de 10 meses antes da avaliação, um eco-Doppler de urgência no início foi registrado como normal, e um eco-Doppler completo no mesmo mês documentou refluxo safeno segmentar, com edema subcutâneo da perna e do pé na resso-

nância magnética; o desencadeante imediato desse episódio não foi identificado. Segundo, cada membro acometido tinha uma fonte plausível de estase ou de inflamação: refluxo ou obstrução venosa, anomalia linfática, fratura com imobilização prolongada, infecção ou doença degenerativa do joelho. Anormalidades linfáticas são frequentes após celulite de membro inferior [39], a obstrução venosa pode causar linfedema secundário [40], e o trauma de partes moles é seguido de uma resposta inflamatória que tem sido proposta como impulsionadora da adipogênese local [41]. Terceiro, a passagem da estase para a gordura é experimentalmente plausível. Num modelo murino, a estase do fluido linfático dobrou a espessura da gordura subcutânea, em associação com um acentuado infiltrado inflamatório [24]; a expressão de genes adipogênicos acompanhou o gradiente de estase [42]; a inflamação precedeu a maturação dos adipócitos, e bloqueá-la inibiu o acúmulo de gordura [25]; e, no linfedema humano, os adipócitos são maiores no membro acometido do que no contralateral [43]. O tecido do lipedema já traz as anormalidades de macrófagos, endoteliais e de permeabilidade sobre as quais esse estímulo poderia atuar [18,20,21,23].

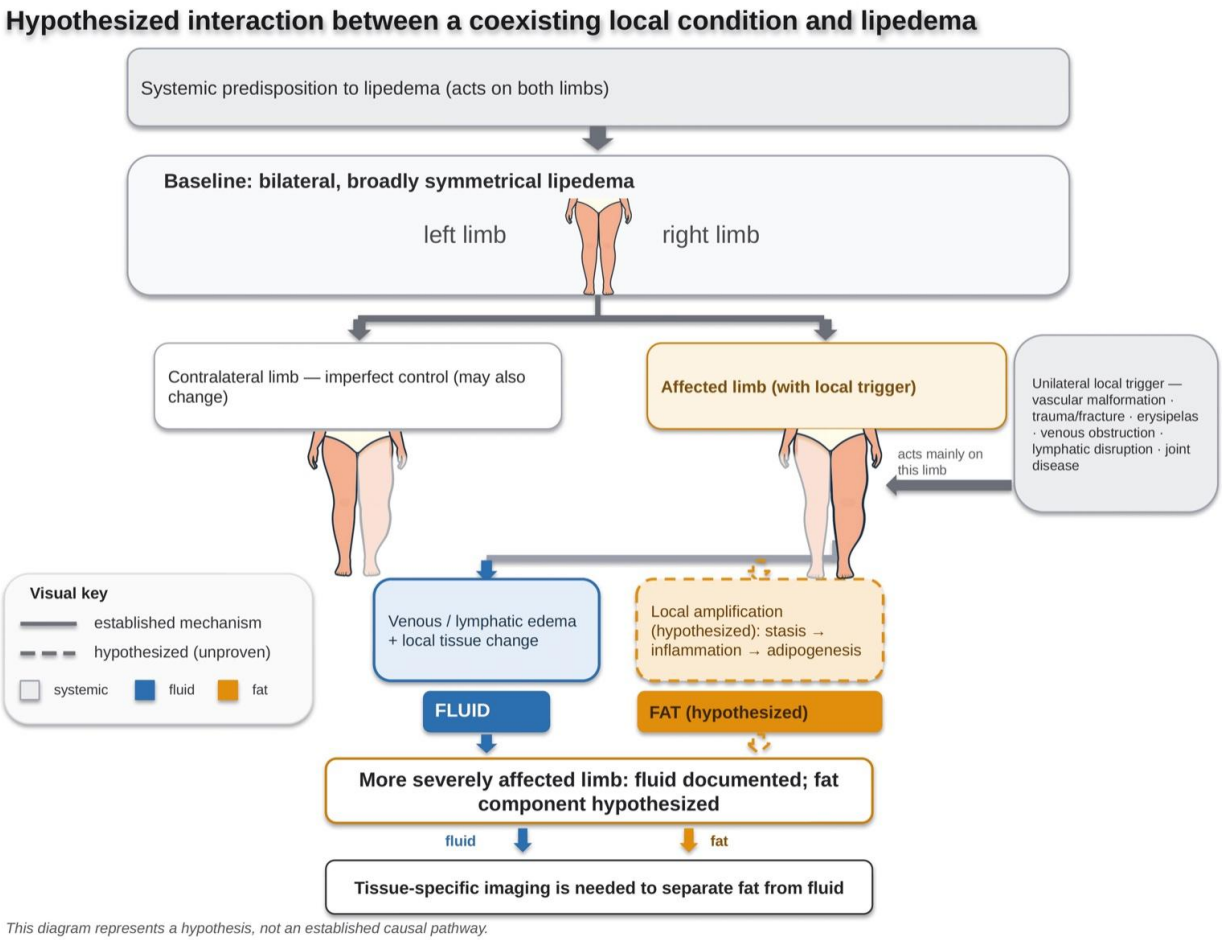

Figura 4. Esquema da interação hipotética entre uma condição unilateral coexistente e o lipedema. Uma predisposição sistêmica é a base do lipedema bilateral e amplamente simétrico. Uma condição unilateral (malformação vascular, trauma ou fratura, infecção como a erisipela, obstrução venosa, ruptura linfática ou doença articular) atua principalmente em um dos membros; o membro contralateral é um controle imperfeito, porque fatores sistêmicos atuam sobre os dois membros e ele também pode se alterar. As setas contínuas indicam a via documentada, na qual o edema venoso ou linfático e a alteração tecidual local aumentam o membro; esse foi o componente identificado nas presentes pacientes. As setas tracejadas indicam a via hipotética, não comprovada, de amplificação local por hipóxia, inflamação e adipogênese. É necessário exame de imagem específico do tecido para separar líquido de gordura. O diagrama representa uma hipótese, não uma via causal estabelecida. Crédito da imagem: diagrama criado pelos autores no Microsoft PowerPoint (Microsoft Corporation, Redmond, WA, EUA); a ilustração esquemática do corpo foi gerada pelos autores com um modelo de conversão de texto em imagem (Z-Image-Turbo; Tongyi-MAI, Alibaba Group, Hangzhou, China), e a versão assimétrica foi derivada dela por alargamento geométrico de uma das pernas; nos dois painéis inferiores, a mesma figura assimétrica aparece duas vezes, com o membro em discussão em cores plenas e o outro esmaecido. Não representa nenhuma paciente.

Nossos dados, porém, não mostram que a condição local aumentou a gordura do lipedema. Onde as partes moles foram examinadas por imagem, os laudos descreveram edema no membro acometido, embora os laudos de ultrassonografia de espessura nos Casos 1 e 5 tenham descrito o lado mais espesso como sugestivo de lipedema e nenhum método tenha quantificado gordura e líquido separadamente (no Caso 2, o compartimento subcutâneo esquerdo maior na ressonância magnética não pôde ser decom - posto em gordura e líquido); além disso, a gordura que se acumula num membro com estase linfática poderia igualmente ser considerada tecido adiposo associado ao linfedema, e não lipedema amplificado [43]. Outras observações apontam no sentido contrário: o lipedema tem sido caracterizado como uma lipodistrofia, e não como consequência de insuficiência venosa ou linfática [44], mediadores inflama - tórios como a interleucina-6 podem limitar o depósito adiposo no linfedema experimental [45], e, na erisipela unilateral, a drenagem linfática está frequentemente comprometida também no membro não afetado, o que enfraquece o membro contralateral como controle [46]; no Caso 2, a anomalia linfocin -

tilográfica registrada na região poplítea direita mostra que o seu membro contralateral também não era um controle limpo, e, no Caso 3, além disso, o joelho contralateral (direito) havia mostrado condropatia com edema do coxim gorduroso infrapatelar numa ressonância magnética anterior, e a sua coxa direita era a maior nos três níveis. Um teste da hipótese exigiria medida prospectiva, bilateral e específica do tecido, como a ecotextura na ultrassonografia ou a ressonância magnética com separação de gordura e água, em mulheres com lipedema antes e depois de uma agressão unilateral, junto com a avaliação de se o tratamento da condição local reduz a diferença entre os membros. No Caso 4, a diferença na bioimpedância diminuiu após a ablação safena bilateral (de 4,4 a 6,5 pontos antes da ablação para 3,1 a 3,2 pontos depois dela), mas voltou a aumentar para 4,1 pontos em janeiro de 2026; como o refluxo tratado era bilateral e o peso e a medicação mudaram no mesmo período, isso não informa sobre o efeito de tratar uma condição lateralizada. No Caso 5, relatou-se que uma anastomose linfaticovenosa melhorou o edema da perna, mas não o da coxa, mas não havia medidas disponíveis de antes e depois dela.

Quando parte do aumento se deve a uma condição venosa ou linfática tratável, a lipoaspiração não trataria essa condição, e uma abordagem dirigida à causa, tratando primeiro a condição coexistente, parece adequada, em consonância com a prioridade dada ao tratamento conservador pelo consenso brasileiro e com relatos de manejo não cirúrgico bem-sucedido [28,47]; após a lipoaspiração, a dependência da terapia conservadora diminui, mas frequentemente persiste [48-50].

Este estudo tem limitações substanciais. Trata-se de uma amostra pequena, retrospectiva, selecionada intencionalmente e de um único centro, e, como as pacientes foram selecionadas pela assimetria e por uma condição unilateral, as observações que sugeriram a hipótese não podem ser usadas para confirmá-la [33]; a série mostra que o padrão ocorre e como pode ser investigado, não com que frequência ocorre. Onde o prontuário não os informava, o lado da erisipela no Caso 3 e da condição nos Casos 4 e 6, os sinais de Godet e de Stemmer no Caso 4 e a crepitação do joelho no Caso 6 foram fornecidos pelo médico assistente, de memória; essa recordação pode estar enviesada em favor da concordância com o membro visivelmente maior, embora, no Caso 4, o laudo de ultrassonografia tenha situado de forma independente o edema subcutâneo predominantemente à esquerda e, no Caso 3, a fratura da tíbia e o stent da veia ilíaca estivessem documentados à esquerda. A documentação era incompleta: o sinal de Godet não foi registrado em uma paciente e o de Stemmer em duas; a linfocintilografia havia sido realizada em duas pacientes; o laudo do eco-Doppler venoso não estava disponível no Caso 3, em que apenas o diagnóstico externo de síndrome de May-Thurner foi registrado; e nenhum eco-Doppler havia sido realizado no Caso 6, a ultrassonografia do subcutâneo não estava disponível em três, e o seguimento foi curto ou ausente em várias pacientes; o Caso 6 teve uma única consulta registrada, nenhuma avaliação venosa ou linfática e obesidade classe II. A facilidade para formar hematomas, a vitropressão e a dor não foram registradas de forma sistemática: uma paciente (Caso 3) negou dor, outra (Caso 2) foi registrada como indolor apesar da dor autoavaliada, e a dor não foi registrada no Caso 6; o Caso 3 não preencheria a definição da S2k [7], e o Caso 6 não pode ser verificado em relação a ela, embora apenas 40% dos pacientes da série original da Mayo Clinic se queixassem de dor [51]. No Caso 6, com obesidade classe II, a bioimpedância mostrou percentuais de gordura menores nas pernas do que no tronco e nos braços, de modo que a desproporção dos membros inferiores se apoiou nas fotografias. Estágio e tipo foram classificados retrospectivamente a partir de fotografias na maioria das pacientes, por um autor com verificação por um segundo, e, no Caso 2, o prontuário registrou o lipedema como unilateral, de modo que o acometimento bilateral se apoia na classificação fotográfica. As imagens diagnósticas originais puderam ser recuperadas em três pacientes (Casos 2, 4 e 5; Figura 2); no Caso 1, apenas o laudo escrito da ultrassonografia estava disponível, e os Casos 3 e 6 não tinham exame de imagem do membro acometido, de modo que, nessas três pacientes, a assimetria se apoia no registro clínico e nas fotografias padronizadas (Figuras 1, 3). A medida na ressonância magnética do Caso 2 foi automatizada, feita em imagens

exportadas sem escala absoluta, e não pôde distinguir gordura de líquido. A perimetria foi derivada de fotografias frontais únicas com um método não validado; as bordas foram posicionadas manualmente na maioria dos níveis, três níveis eram de baixa confiança, e a bioimpedância sofre a confusão da água tecidual. Várias pacientes haviam usado fármacos com atividade hormonal ou com potencial de causar edema (contraceptivos hormonais, gestrinona, corticoides, um anti-inflamatório não esteroide e terapia baseada em incretinas; Tabela 3). Eles foram registrados nas consultas e conferidos com uma lista de fármacos indutores de edema; como exposições sistêmicas, atuam sobre os dois membros e não produziriam por si sós uma diferença de um lado, mas a retenção de líquido relacionada a fármacos poderia se expressar mais num membro com drenagem venosa ou linfática comprometida e então somar-se à assimetria, e podem ter alterado o volume absoluto dos membros e os valores da bioimpedância. Por fim, os achados visíveis foram descritos a partir das fotografias sem avaliação cega ou independente. A triagem automatizada do arquivo sinalizou cerca de um quarto das pacientes, mas a sua diferença mediana entre os membros no conjunto delas (5,3%) foi próxima das diferenças registradas nos presentes casos, de modo que a taxa de alertas não pode ser lida como prevalência; com que frequência o lipedema é clinicamente assimétrico, e com que frequência a assimetria ocorre sem uma condição local, deve ser estudado prospectivamente com medida validada.

Conclusões

Em seis mulheres com lipedema, a assimetria clínica coincidiu com uma condição venosa, linfática, pós-traumática ou articular no membro mais acometido; onde havia ressonância magnética ou laudo descritivo de ultrassonografia, descreveu-se edema subcutâneo nesse membro. A assimetria deve levar a uma investigação linfovenosa, e não à exclusão do lipedema, e um percentual de gordura menor na bioimpedância do membro maior não deve ser lido como menos gordura, porque pode refletir uma carga de líquido sobreposta. Se a estase e a inflamação locais também amplificam o componente adiposo do lipedema é uma hipótese plausível, que estas observações levantam mas não conseguem responder, e que merece estudo prospectivo e específico do tecido.

Apêndices

As descrições completas dos casos estão disponíveis como apêndice suplementar (em inglês) em https://drive.google.com/file/d/1B0YEO7GENpXdRElb2tmEOvODpJ7qJ10j/view.

Informações adicionais

Contribuições dos autores

Todos os autores revisaram a versão final a ser publicada e concordaram em responder por todos os aspectos do trabalho.

Concepção e desenho: Alexandre C. Amato

Aquisição, análise ou interpretação dos dados: Alexandre C. Amato, Juliana L. Amato, Daniel A. Benitti, Keller S. Santos

Redação do manuscrito: Alexandre C. Amato

Revisão crítica do manuscrito quanto ao conteúdo intelectual relevante: Alexandre C. Amato, Juliana L. Amato, Daniel A. Benitti, Keller S. Santos

Declarações

Seres humanos: O consentimento informado para o tratamento e para a publicação em acesso aberto foi obtido de todos os participantes deste estudo ou dispensado. O Comitê de Ética em Pesquisa do Hospital Universitário da Universidade de São Paulo emitiu a aprovação 00880826.1.0000.0076. O estudo seguiu a Declaração de Helsinque. **Animais:** Todos os autores confirmaram que este estudo não envolveu animais nem tecidos animais. **Conflitos de interesse:** Em conformidade com o formulário uniforme de declaração do ICMJE, todos os autores declaram o seguinte. **Informações sobre pagamentos e serviços:** todos os autores declararam não ter recebido apoio financeiro de nenhuma organização para o trabalho submetido. **Relações financeiras:** todos os autores declararam não ter, atualmente nem nos três anos anteriores, relações financeiras com organizações que possam ter interesse no trabalho submetido. **Outras relações:** todos os autores declararam não haver outras relações ou atividades que possam parecer ter influenciado o trabalho submetido.

Agradecimentos

Este estudo não foi pré-registrado. Os dados desidentificados estão disponíveis com o autor correspondente mediante solicitação razoável, sujeita à aprovação do comitê de ética.

Referências

1. Buso G, Depairon M, Tomson D, Raffoul W, Vettor R, Mazzolai L: Lipedema: a call to action!. Obesity (Silver Spring). 2019, 27:1567-76. 10.1002/oby.22597
2. Kruppa P, Crescenzi R, Faerber G, et al.: Lipedema World Alliance Delphi consensus-based position paper on the definition and management of lipedema: results from the 2023 Lipedema World Congress in Potsdam. Nat Commun. 2026, 17:427. 10.1038/s41467-025-68232-z
3. Amato AC, Amato FC, Amato JL, Benitti DA: Lipedema prevalence and risk factors in Brazil . J Vasc Bras. 2022, 21:e20210198. 10.1590/1677-5449.202101981
4. Kruppa P, Georgiou I, Biermann N, Prantl L, Klein-Weigel P, Ghods M: Lipedema-pathogenesis, diagnosis, and treatment options. Dtsch Arztebl Int. 2020, 117:396-403. 10.3238/arztebl.2020.0396
5. Warren Peled A, Kappos EA: Lipedema: diagnostic and management challenges . Int J Womens Health. 2016, 8:389-95. 10.2147/IJWH.S106227
6. Allen EV, Hines EA Jr: Vascular clinics. X. Lipedema of the legs: a syndrome characterized by fat legs and orthostatic edema. Proc Staff Meet Mayo Clin. 1940, 15:184-7. 10.1016/S0025-6196(25)37697-4
7. Faerber G, Cornely M, Daubert C, et al.: S2k guideline lipedema. J Dtsch Dermatol Ges. 2024, 22:1303-15. 10.1111/ddg.15513
8. Herbst KL, Kahn LA, Iker E, et al.: Standard of care for lipedema in the United States . Phlebology. 2021, 36:779-96. 10.1177/02683555211015887
9. Keith L, Seo C, Wahi MM, et al.: Proposed framework for research case definitions of lipedema . Lymphat Res Biol. 2024, 22:93-105. 10.1089/lrb.2023.0062
10. Forner-Cordero I, Perez-Pomares MV, Forner A, Ponce-Garrido AB, Munoz-Langa J: Prevalence of clinical manifestations and orthopedic alterations in patients with lipedema: a prospective cohort study. Lymphology. 2021, 54:170-81. 10.2458/lymph.4838

11. Aday AW, Donahue PM, Garza M, et al.: National survey of patient symptoms and therapies among 707 women with a lipedema phenotype in the United States. Vasc Med. 2024, 29:36-41. 10.1177/1358863X231202769
12. Alshomer F, Lee SJ, Kim Y, Hong DW, Pak CJ, Suh HP, Hong JP: Lipedema associated with skin hypoperfusion and ulceration: soft tissue debulking improving skin perfusion. Arch Plast Surg. 2024, 51:311-6. 10.1055/a-2181-8469
13. Amato ACM, Markus DV, Santos RV: Lipedema associated with obesity, lymphedema, and venous insufficiency: a case report [Article in Portuguese]. Diagn Tratamento. 2020, 25:4-8.
14. Luta X, Buso G, Porceddu E, Psychogyiou R, Keller S, Mazzolai L: Clinical characteristics, comorbidities, and correlation with advanced lipedema stages: a retrospective study from a Swiss referral centre. PLoS One. 2025, 20:e0319099. 10.1371/journal.pone.0319099
15. Forner-Cordero I, Oliván-Sasot P, Ruiz-Llorca C, Muñoz-Langa J: Lymphoscintigraphic findings in patients with lipedema. Rev Esp Med Nucl Imagen Mol (Engl Ed). 2018, 37:341-8. 10.1016/j.remn.2018.06.008
16. Gasparis AP, Kim PS, Dean SM, Khilnani NM, Labropoulos N: Diagnostic approach to lower limb edema. Phlebology. 2020, 35:650-5. 10.1177/0268355520938283
17. Forner-Cordero I, Muñoz-Langa J, Morilla-Bellido L: Building evidence for diagnosis of lipedema: using a classification and regression tree (CART) algorithm to differentiate lipedema from lymphedema patients. Int Angiol. 2025, 44:71-9. 10.23736/S0392-9590.25.05207-1
18. Wolf S, Rannikko JH, Virtakoivu R, et al.: A distinct M2 macrophage infiltrate and transcriptomic profile decisively influence adipocyte differentiation in lipedema. Front Immunol. 2022, 13:1004609. 10.3389/fimmu.2022.1004609
19. Kruppa P, Gohlke S, Łapiński K, et al.: Lipedema stage affects adipocyte hypertrophy, subcutaneous adipose tissue inflammation and interstitial fibrosis. Front Immunol. 2023, 14:1223264. 10.3389/fimmu.2023.1223264
20. Strohmeier K, Hofmann M, Jacak J, et al.: Multi-level analysis of adipose tissue reveals the relevance of perivascular subpopulations and an increased endothelial permeability in early-stage lipedema. Biomedicines. 2022, 10:1163. 10.3390/biomedicines10051163
21. Michelini S, Greco S, Vaia N, et al.: Endothelial cell alterations in capillaries of adipose tissue from patients affected by lipedema. Obesity (Silver Spring). 2025, 33:695-708. 10.1002/oby.24244
22. Ishaq M, Bandara N, Morgan S, et al.: Key signaling networks are dysregulated in patients with the adipose tissue disorder, lipedema. Int J Obes (Lond). 2022, 46:502-14. 10.1038/s41366-021-01002-1
23. Felmerer G, Stylianaki A, Hollmén M, et al.: Increased levels of VEGF-C and macrophage infiltration in lipedema patients without changes in lymphatic vascular morphology. Sci Rep. 2020, 10:10947. 10.1038/s41598-020-67987-3
24. Zampell JC, Aschen S, Weitman ES, Yan A, Elhadad S, De Brot Andrade M, Mehrara BJ: Regulation of adipogenesis by lymphatic fluid stasis: part I. Adipogenesis, fibrosis, and inflammation. Plast Reconstr Surg. 2012, 129:825-34. 10.1097/PRS.0b013e3182450b2d
25. Cuadrado GA, de Andrade MFC, Ariga SK, de Lima TM, Souza HP: Inflammation precedes fat deposition in an experimental model of lymphedema. Lymphat Res Biol. 2021, 19:116-25. 10.1089/lrb.2020.0061
26. Riley DS, Barber MS, Kienle GS, et al.: CARE guidelines for case reports: explanation and elaboration document. J Clin Epidemiol. 2017, 89:218-35. 10.1016/j.jclinepi.2017.04.026

27. Murad MH, Sultan S, Haffar S, Bazerbachi F: Methodological quality and synthesis of case series and case reports. BMJ Evid Based Med. 2018, 23:60-3. 10.1136/bmjebm-2017-110853
28. Amato AC, Peclat AP, Kikuchi R, et al.: Brazilian consensus statement on lipedema using the Delphi methodology. J Vasc Bras. 2025, 24:e20230183. 10.1590/1677-5449.202301832
29. Amato AC, Amato FC, Benitti DA, Dos Santos RV: Translation, cultural adaptation, and validation of a lipedema symptoms questionnaire. J Vasc Bras. 2020, 19:e20200049. 10.1590/1677-5449.200049
30. Buck DW 2nd, Herbst KL: Lipedema: a relatively common disease with extremely common misconceptions . Plast Reconstr Surg Glob Open. 2016, 4:e1043. 10.1097/GOX.0000000000001043
31. Amato ACM, Saucedo DZ, Santos KDS, Benitti DA: Ultrasound criteria for lipedema diagnosis. Phlebology. 2021, 36:651-8. 10.1177/02683555211002340
32. Kyle UG, Bosaeus I, De Lorenzo AD, et al.: Bioelectrical impedance analysis-part II: utilization in clinical practice. Clin Nutr. 2004, 23:1430-53. 10.1016/j.clnu.2004.09.012
33. Kempen JH: Appropriate use and reporting of uncontrolled case series in the medical literature . Am J Ophthalmol. 2011, 151:7-10.e1. 10.1016/j.ajo.2010.08.047
34. Amato AC: Chondromalacia in lipedema: the sarcopenic-valgus cascade that keeps getting missed . Cureus. 2025, 17:e95299. 10.7759/cureus.95299
35. Goss JA, Greene AK: Sensitivity and specificity of the Stemmer sign for lymphedema: a clinical lymphoscintigraphic study. Plast Reconstr Surg Glob Open. 2019, 7:e2295. 10.1097/GOX.0000000000002295
36. Jayaraj A, Raju S, May C, Pace N: The diagnostic unreliability of classic physical signs of lymphedema . J Vasc Surg Venous Lymphat Disord. 2019, 7:890-7. 10.1016/j.jvsv.2019.04.013
37. Stellmaker R, Thompson B, Mackie H, Koelmeyer L: Comparison of fluid and body composition measures in women with lipoedema, lymphoedema, and control participants. Clin Obes. 2024, 14:e12658. 10.1111/cob.12658
38. Fedak KM, Bernal A, Capshaw ZA, Gross S: Applying the Bradford Hill criteria in the 21st century: how data integration has changed causal inference in molecular epidemiology. Emerg Themes Epidemiol. 2015, 12:14. 10.1186/s12982-015-0037-4
39. Soo JK, Bicanic TA, Heenan S, Mortimer PS: Lymphatic abnormalities demonstrated by lymphoscintigraphy after lower limb cellulitis. Br J Dermatol. 2008, 158:1350-3. 10.1111/j.1365-2133.2007.08423.x
40. Raju S, Furrh JB 4th, Neglén P: Diagnosis and treatment of venous lymphedema . J Vasc Surg. 2012, 55:141-9. 10.1016/j.jvs.2011.07.078
41. Galea LA, Penington AJ, Morrison WA: Post-traumatic pseudolipomas--a review and postulated mechanisms of their development. J Plast Reconstr Aesthet Surg. 2009, 62:737-41. 10.1016/j.bjps.2008.12.021
42. Aschen S, Zampell JC, Elhadad S, Weitman E, De Brot Andrade M, Mehrara BJ: Regulation of adipogenesis by lymphatic fluid stasis: part II. Expression of adipose differentiation genes. Plast Reconstr Surg. 2012, 129:838-47. 10.1097/PRS.0b013e3182450b47
43. Zhang J, Hoffner M, Brorson H: Adipocytes are larger in lymphedematous extremities than in controls . J Plast Surg Hand Surg. 2022, 56:172-9. 10.1080/2000656X.2021.1953042
44. Harwood CA, Bull RH, Evans J, Mortimer PS: Lymphatic and venous function in lipoedema . Br J Dermatol. 1996, 134:1-6. 10.1046/j.1365-2133.1996.d01-741.x

45. Cuzzone DA, Weitman ES, Albano NJ, et al.: IL-6 regulates adipose deposition and homeostasis in lymphedema. Am J Physiol Heart Circ Physiol. 2014, 306:H1426-34. 10.1152/ajpheart.01019.2013
46. Damstra RJ, van Steensel MA, Boomsma JH, Nelemans P, Veraart JC: Erysipelas as a sign of subclinical primary lymphoedema: a prospective quantitative scintigraphic study of 40 patients with unilateral erysipelas of the leg. Br J Dermatol. 2008, 158:1210-5. 10.1111/j.1365-2133.2008.08503.x
47. Amato AC, Benitti DA: Lipedema can be treated non-surgically: a report of 5 cases . Am J Case Rep. 2021, 22:e934406. 10.12659/AJCR.934406
48. Amato AC, Amato JL, Benitti D: Efficacy of liposuction in the treatment of lipedema: a meta-analysis . Cureus. 2024, 16:e55260. 10.7759/cureus.55260
49. Baumgartner A, Hueppe M, Meier-Vollrath I, Schmeller W: Improvements in patients with lipedema 4, 8 and 12 years after liposuction. Phlebology. 2021, 36:152-9. 10.1177/0268355520949775
50. Bejar-Chapa M, Rossi N, King N, Hussey MR, Winograd JM, Guastaldi FP: Liposuction as a treatment for lipedema: a scoping review. Plast Reconstr Surg Glob Open. 2024, 12:e5952. 10.1097/GOX.0000000000005952
51. Wold LE, Hines EA Jr, Allen EV: Lipedema of the legs; a syndrome characterized by fat legs and edema . Ann Intern Med. 1951, 34:1243-50. 10.7326/0003-4819-34-5-1243

Tradução não oficial — Amato AC, Amato JL, Santos KS, Benitti DA. Asymmetric Lipedema With a Coexisting Local Condition: A Retrospective Case Series and a Local-Amplification Hypothesis. Cureus. 2026;18(11):e120359. doi:10.7759/cureus.120359 — https://vascular.cc/artigos/asymmetric-lipedema-with-a-coexisting-local-condition-a-retrospective-case-series-and-a-local-amplification-hypothesis/pt/